

LE MAG' **VETIA**

PRÉSENTATION

La Clinique Vétérinaire Alvetia lance sa newsletter quadrimestrielle à destination de ses confrères vétérinaires.



Flashez le QR Code pour vous inscrire aux prochains numéros



SOMMAIRE

Cliquez sur une partie pour y accéder

Le mot des Associés

 [Page 2](#)

Retour sur un cas clinique :
Cardiomyopathie dilatée d'origine nutritionnelle ou secondaire à une arythmie

 [Page 3](#)

L'actu de la clinique

 [Page 5](#)

LE MOT DES ASSOCIÉS



Chers confrères, Chères Consoeurs,

Nous tenons à vous adresser, au nom de toute l'Equipe Alvetia, nos voeux les plus chaleureux pour cette nouvelle année.

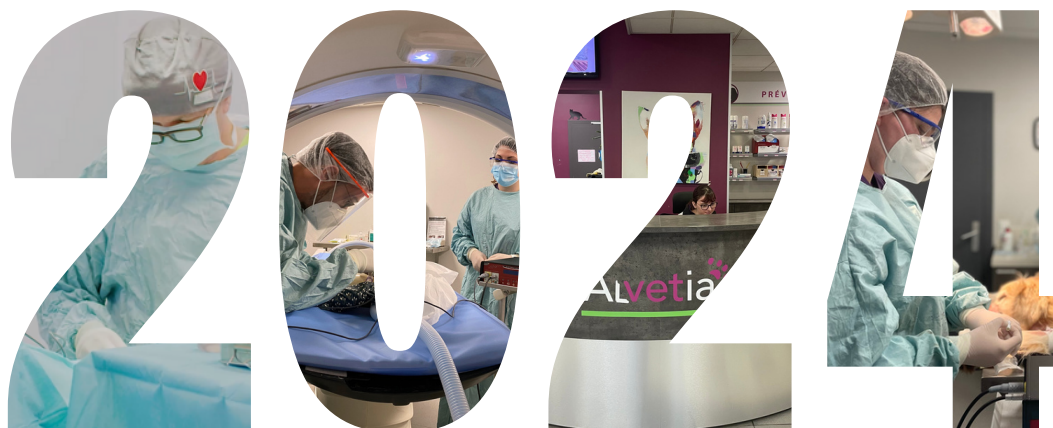DV **LEGRANDJACQUES** Anne-Claire
DV **GUYON** Jérémy
DV **THIREAU** Pierre
DV **DISS** Nicolas

Que la réussite et le bonheur soient les compagnons de chacune de vos journées.

Puissions-nous continuer à cultiver cette relation de confiance et d'échange qui caractérise notre collaboration.

Au plaisir de partager de nouveaux succès avec vous, en 2024.

Meilleurs voeux,
L'Equipe Alvetia



RETOUR SUR UN CAS CLINIQUE

Clinique vétérinaire

Cardiomyopathie dilatée d'origine nutritionnelle ou secondaire à une arythmie

Revenons sur un cas clinique avec Aslan, un chien Rhodesian Ridgeback mâle entier âgé de 3,5 ans. Aslan nous a été référé pour une échocardiographie suite à un souffle ausculté en consultation par le vétérinaire traitant.

Le patient est asymptomatique mais présente une arythmie sévère à l'auscultation.

Le DV LASK effectue un ECG qui met en évidence une fibrillation atriale et une fréquence cardiaque à 240 bpm. Une cardiomyopathie dilatée est détectée lors de l'examen échocardiographie avec les paramètres suivants :

- Rapport LA/Ao : 1,83
- DIVG normalisé en systole : 1,39 (No <1,26)
- DIVG normalisé en diastole : 1,93 (No <1,85)
- Fraction d'éjection : 44%
- Fraction de raccourcissement : 22%
- EPSS : 11,1 mm
- Volume ventriculaire en systole et en diastole : 65,5ml et 122,3ml

Clinique vétérinaire

Un traitement à base d'IECA, de pimobendane, de diltiazem, de digoxine, de taurine et de L-Carnitine a été mis en place. Aslan étant sous une alimentation sans céréale, un changement alimentaire est également recommandé. Le risque d'arrêt cardiaque est important et le pronostic est réservé.

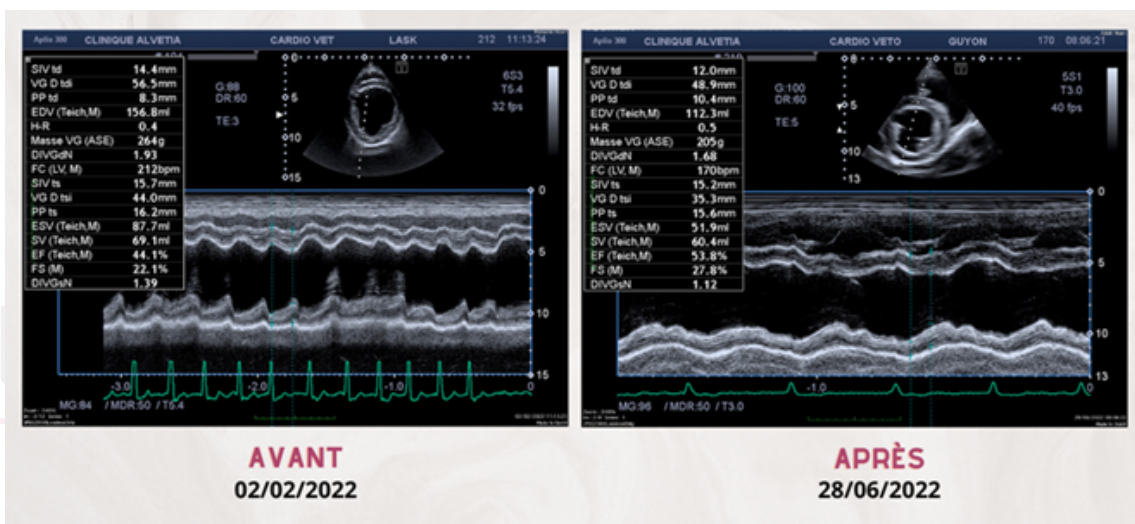
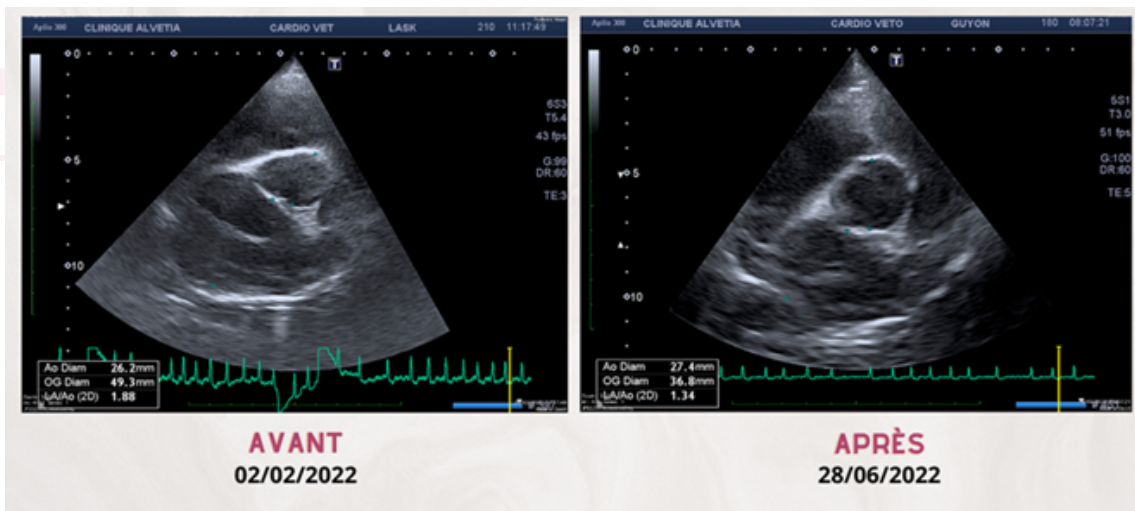


3 mois et 6 mois plus tard après le début du traitement, une échocardiographie de contrôle est réalisée. La fréquence cardiaque est descendue à 150 bpm et une résolution des troubles du rythme est observée. Les paramètres mesurés 6 mois plus tard sont les suivants :

- Rapport LA/Ao : 1,34
- DIVG normalisé en systole : 1,03 (<1,26)
- DIVG normalisé en diastole : 1,74 (<1,85)
- Fraction d'éjection : 65%
- Fraction de raccourcissement : 35,8%
- EPSS : 5,6 mm
- Volume ventriculaire en systole et en diastole : 54ml et 115 ml

Les doses de taurine et de carnitine sont diminuées, des oméga 3 sont rajoutés pour leur activité anti-arythmique.

La cardiomyopathie dilatée est considérée comme réversible dans ce cas, car secondaire à une origine nutritionnelle ou à un trouble du rythme. Les médicaments seront progressivement diminués et/ou arrêtés dès un an après le début du traitement et en fonction de l'évolution des images échographiques.



L'ACTU DE LA

CLINIQUE

**ALVETIA CHANGE SON
IDENTITÉ VISUELLE**



Alvetia évolue et **son identité visuelle aussi !**

Notre volonté première a toujours été d'apporter un haut niveau de soins à nos patients.
Notre nouveau logo incarne l'essence même d'Alvetia alliant professionnalisme,
expertise et engagement.

Le choix des couleurs, des formes et des éléments graphiques n'a pas été fait au hasard.
Chaque détail a été soigneusement pensé pour refléter notre identité unique, reflet de
notre indépendance confirmée, de notre dynamisme et de notre vision d'avenir.

De nouvelles évolutions arriveront prochainement ...

**Rendez-vous en Avril 2024 pour
le prochain numéro**

Flashez le QR Code pour vous
inscrire aux
prochains numéros





www.alvetia.fr





Vous êtes invité(e) à la
CONFÉRENCE ALVETIA
LE 15 FÉVRIER 2024

Animée par le
DMV SAYAG David
Spécialiste Européen
en Oncologie
des animaux domestiques

Electrochimiothérapie :

**Un traitement local du cancer aux multiples
applications cliniques**



[Scannez le QR Code
pour vous inscrire ou
cliquez sur ce lien](#)



Hôtel Best Western Plus
9 All. Raymond Poincaré
57100 Thionville



A partir de 20h
Apéritif dinatoire prévu